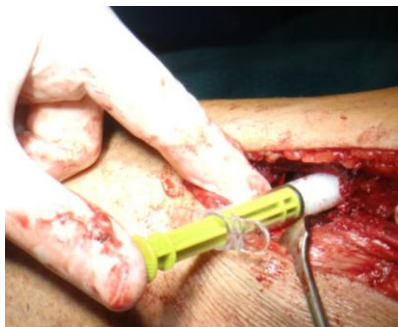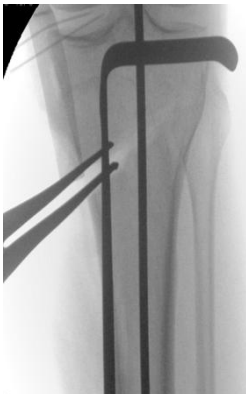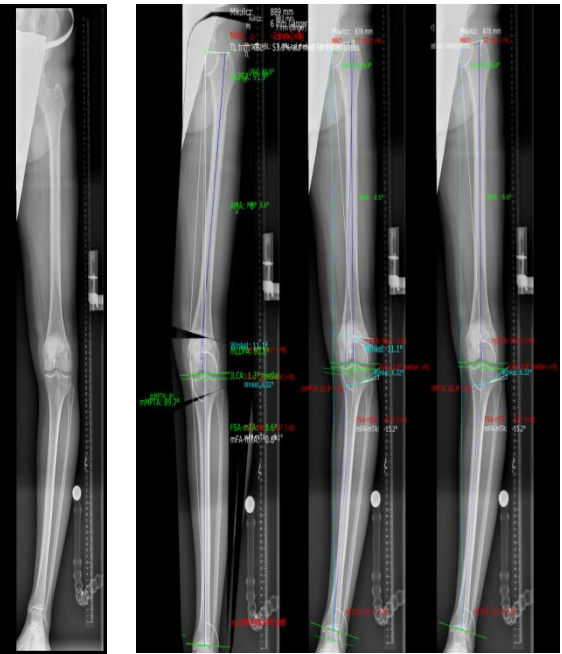
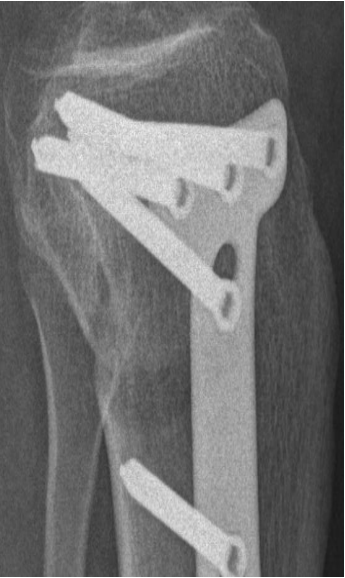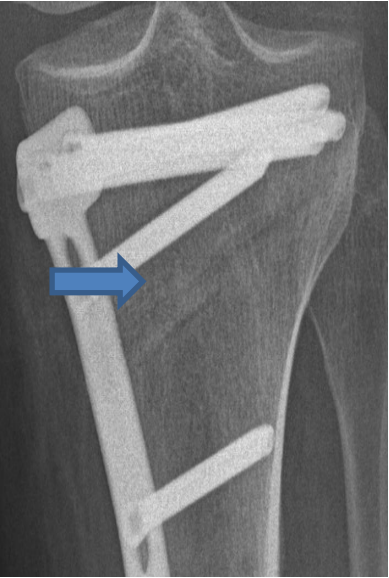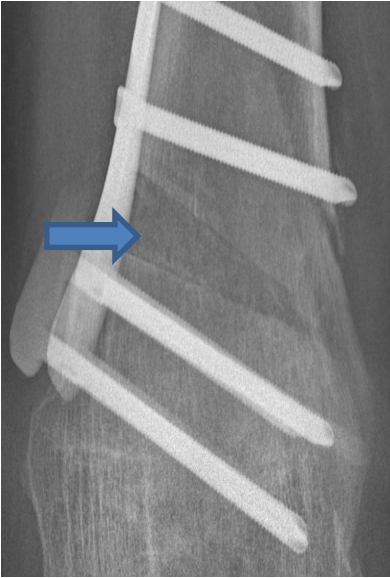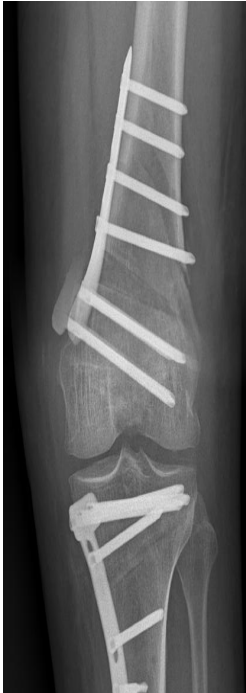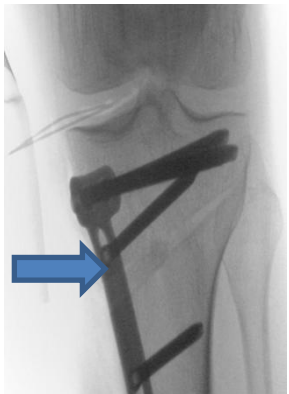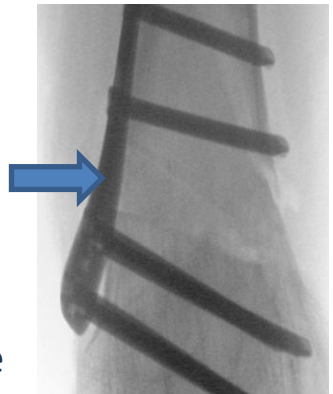


Anwendungsbeispiel

Geschlecht: männlich
Jahrgang: 1979
Diagnose: Fehlstellung
Therapie: Umstellungsosteotomie
Femur und Tibia



Auffüllung der Defektspalte mit 15 ml NanoBone



Aufnahmen 6 Wochen post OP ,
Vollbelastung, Patient beschwerdefrei