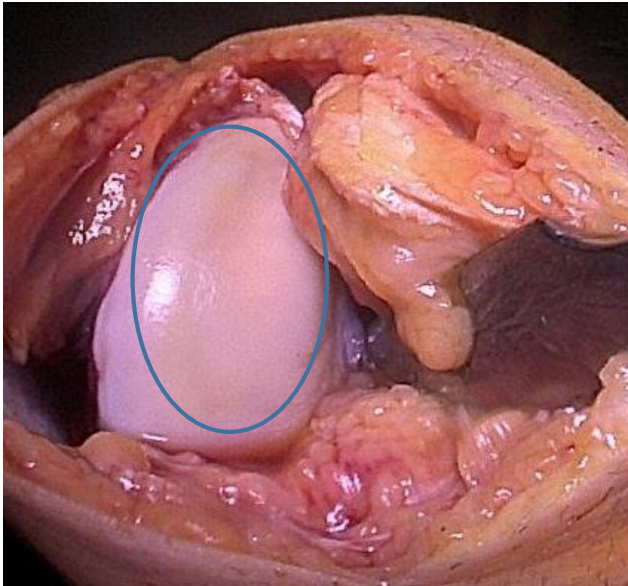


Fallbeispiel

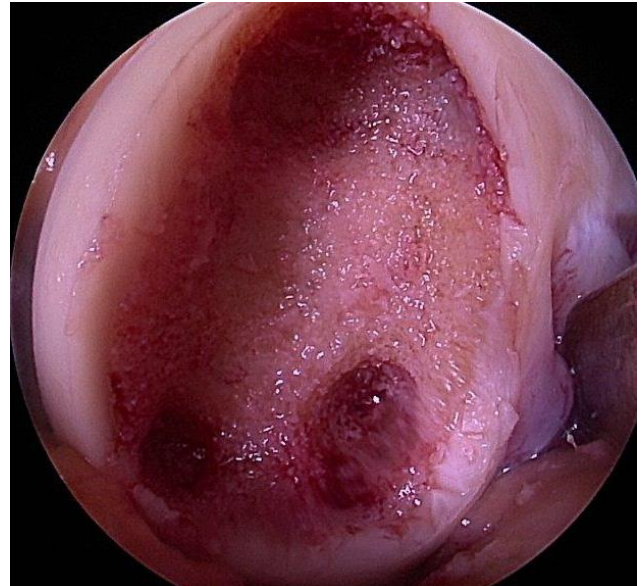
Anwendung CaReS®-1S und NanoBone® SBX putty



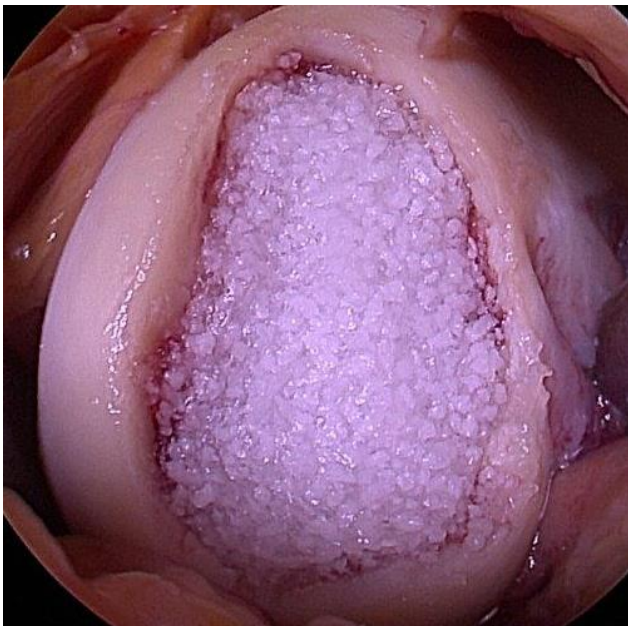
Patient männlich, 55 Jahre, Knorpel-/ Knochendefekt mediale Femurkondyle, Knorpel bräunlich verfärbt, weich und von der Knochenlamelle abgelöst, Kortikalis nicht mehr vorhanden, Spongiosa weich, Defektgröße ca. 32 x 26 mm



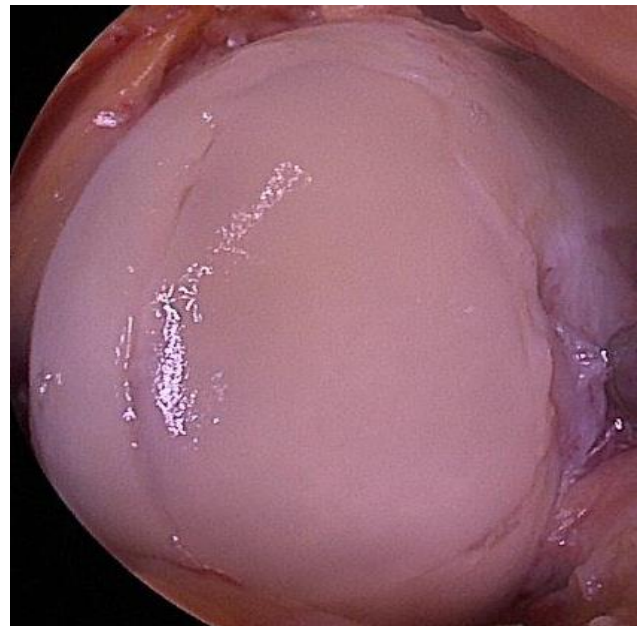
Mediale Femurkondyle, Oberfläche scheint intakt, Knorpel bräunlich verfärbt, weich und von der Knochenlamelle gelöst



Defektausräumung, Entfernung des degenerierten Knorpels, Ausräumung der nekrotischen Spongiosa



Auffüllung des Knochendefektes mit 4 ml NanoBone® SBX putty bis zum Knorpelniveau



Verschluss des Knorpeldefektes mit CaReS®-1S und anatomische Rekonstruktion der Oberfläche