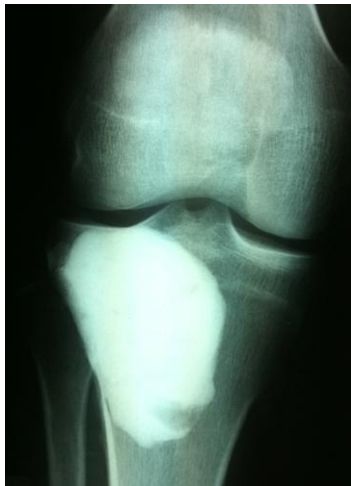

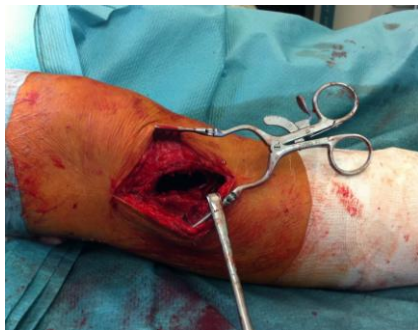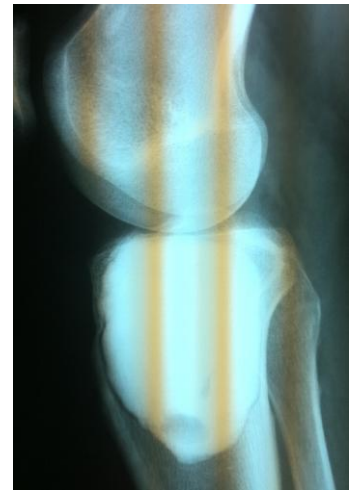Anwendungsbeispiel



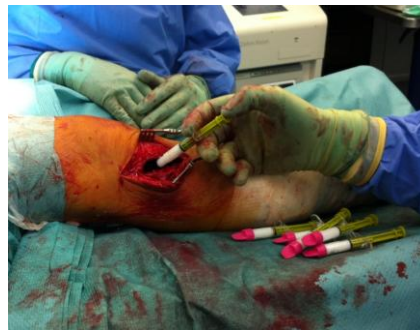Patient männlich 42 Jahre

Diagnose: Riesenzelltumor

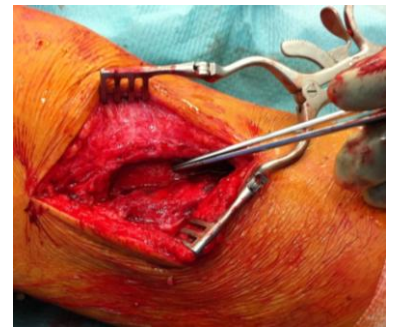
Erst-OP 08/2009,
Tumorausräumung und
Auffüllung mit Knochenzement



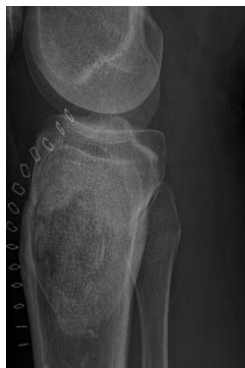Entfernung Zementplombe



Defektauffüllung mit
50 ml NanoBone putty

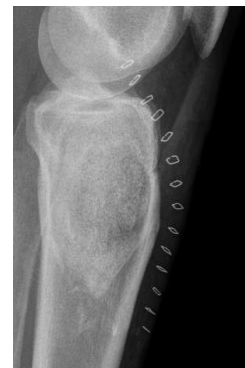
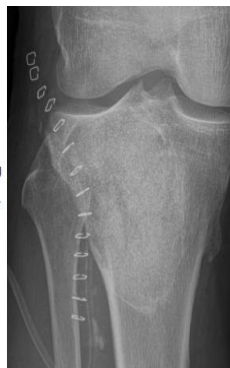
Abdeckung
mit Kollagenschwamm

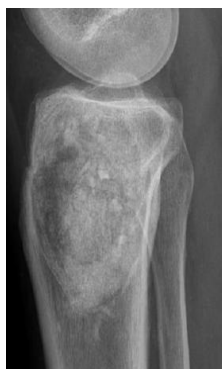
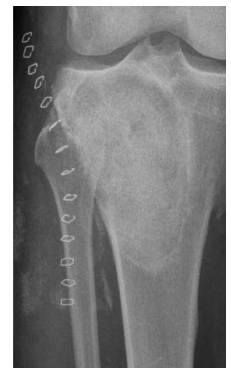
Defektauffüllung
mit 50 ml
NanoBone putty

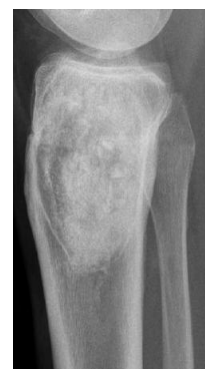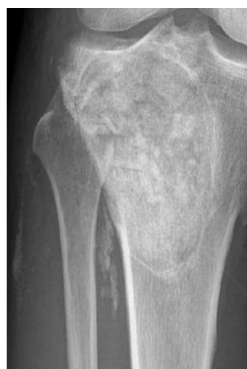19.10.2011



29.10.2011
10 Tage
post-OP



28.11.2011
6 Wochen
post-OP



05.03.2012
18 Wochen
post-OP

