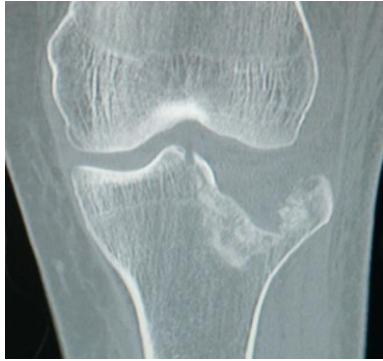


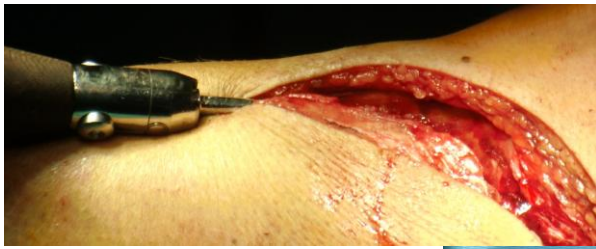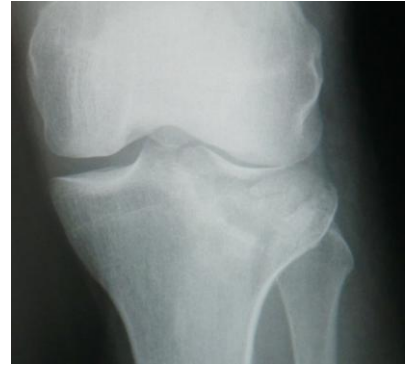Anwendungsbeispiel



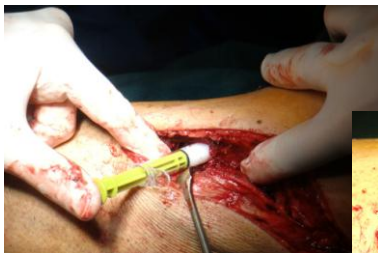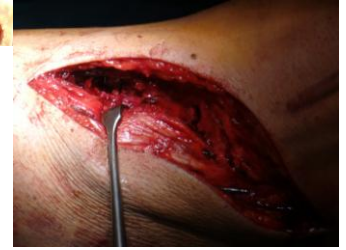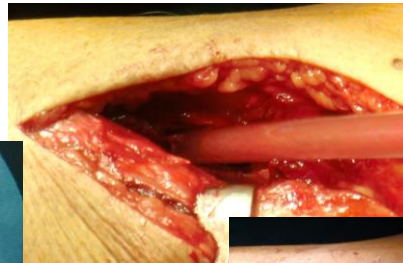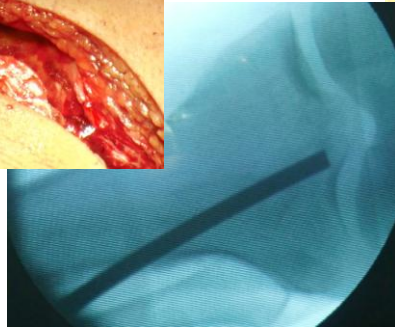
Patient 42 Jahre männlich

Diagnose:

Mehrfragmentfraktur
mit Gelenkbeteiligung
Tibia proximal

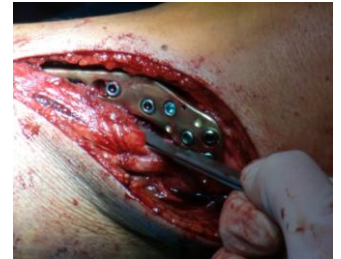
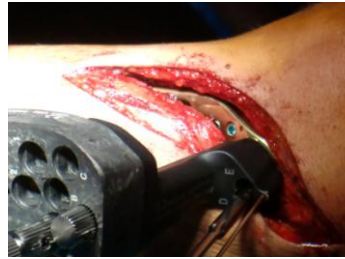
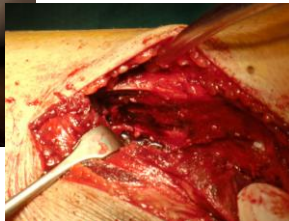Öffnung der Defektzone und
Rekonstruktion der Gelenkfläche

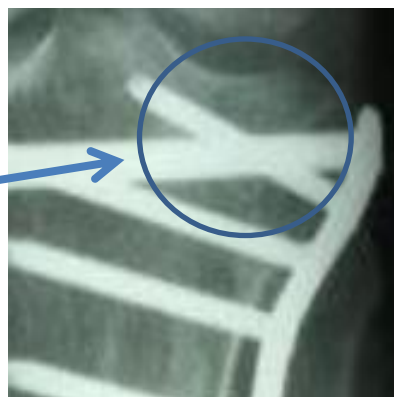
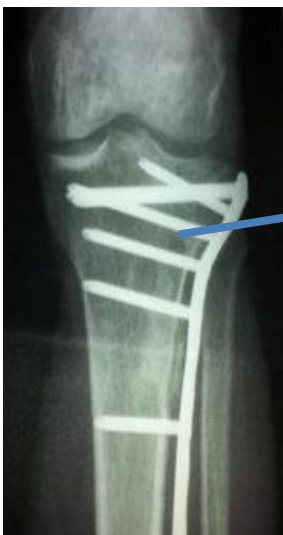
Defektverschluss mit
Knochendeckel

Auffüllung mit 7,5 ml
NanoBone putty



Stabilisierung mit winkelstabiler Platte



**Kontrollaufnahmen 6 Wochen post-OP
freie Funktion bei Vollbelastung**

